

# CONSUMO CRÓNICO DE COCAÍNA: HALLAZGOS POR TC.

YORDÁN Florencia | RODRÍGUEZ RAMIREZ Lucas | CHIRINOS LOPEZ Domingo Antonio |  
LUBARY PORTILLO David Pedro | RAMIREZ, Daniel.

*Fundación Médica de Río Negro y Neuquén - Leben Salud*

SIN CONFLICTO DE INTERÉS

Autor responsable: [fyordan@lebensalud.com](mailto:fyordan@lebensalud.com)



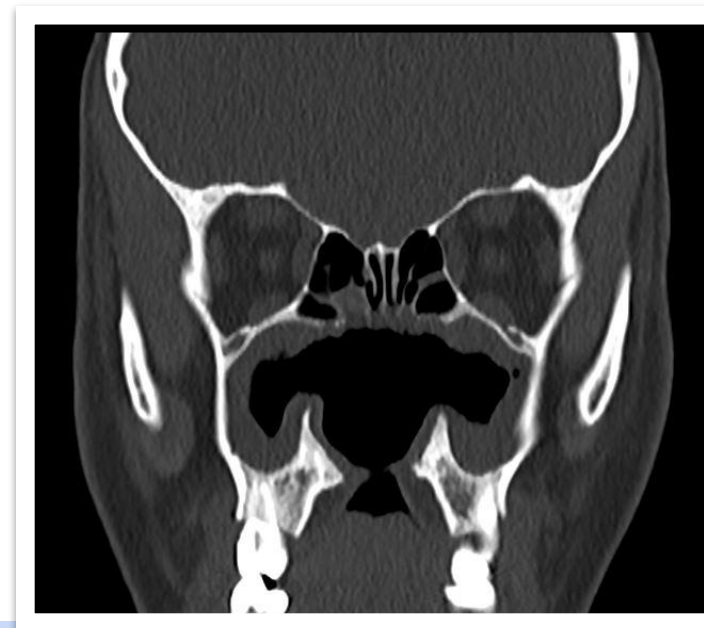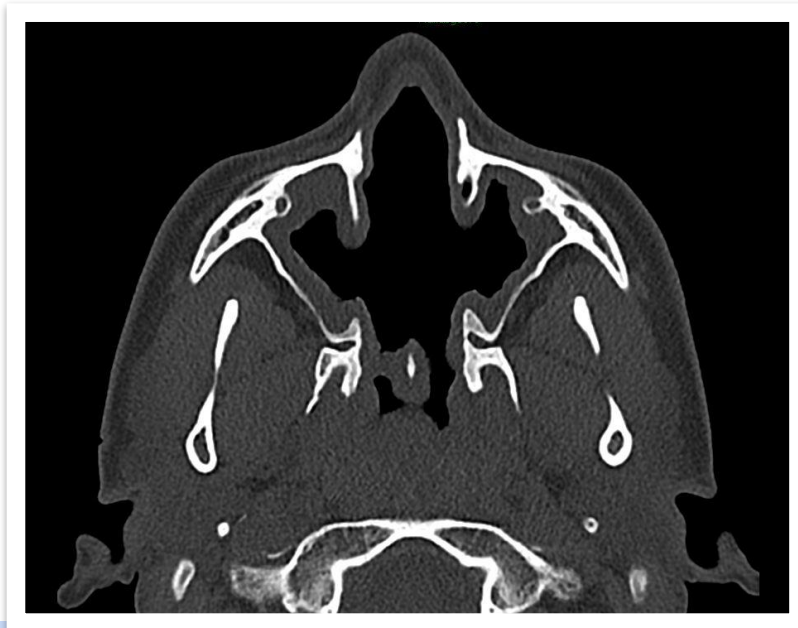
## PRESENTACIÓN DEL CASO

- Paciente femenina de 26 años.
- Antecedente de consumo crónico de cocaína por inhalación.
- Rinitis y alteración de la fonación. EF: Lesión ulcerada con perforación de paladar duro.

## HALLAZGOS IMAGENOLÓGICOS

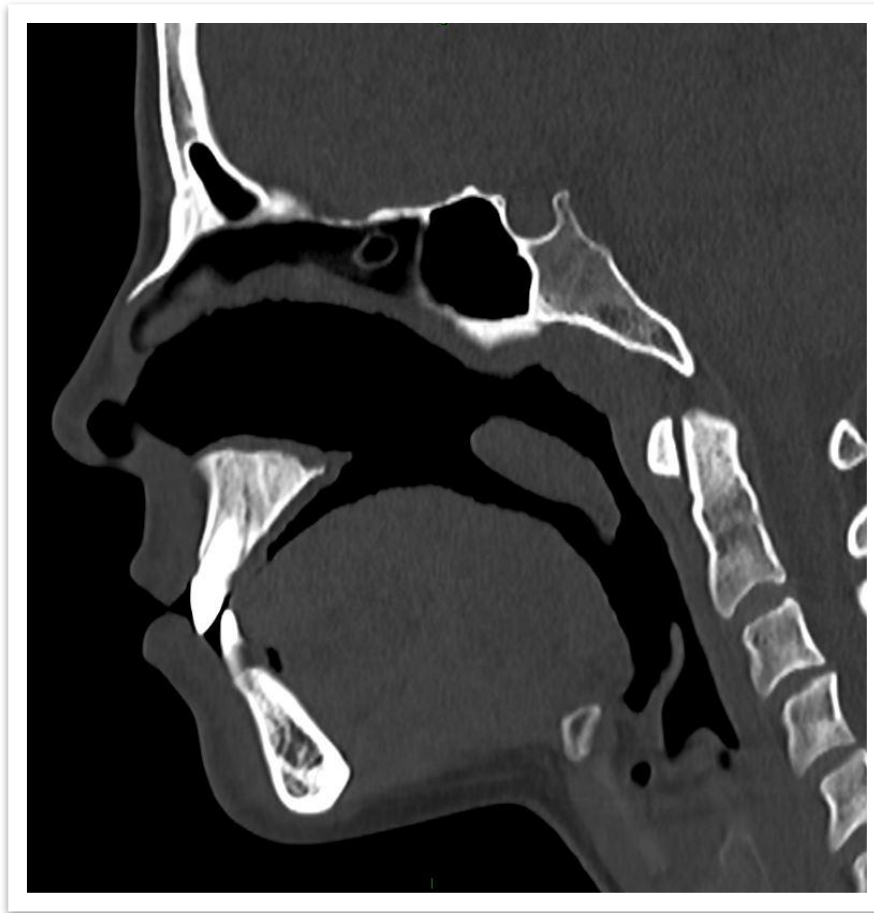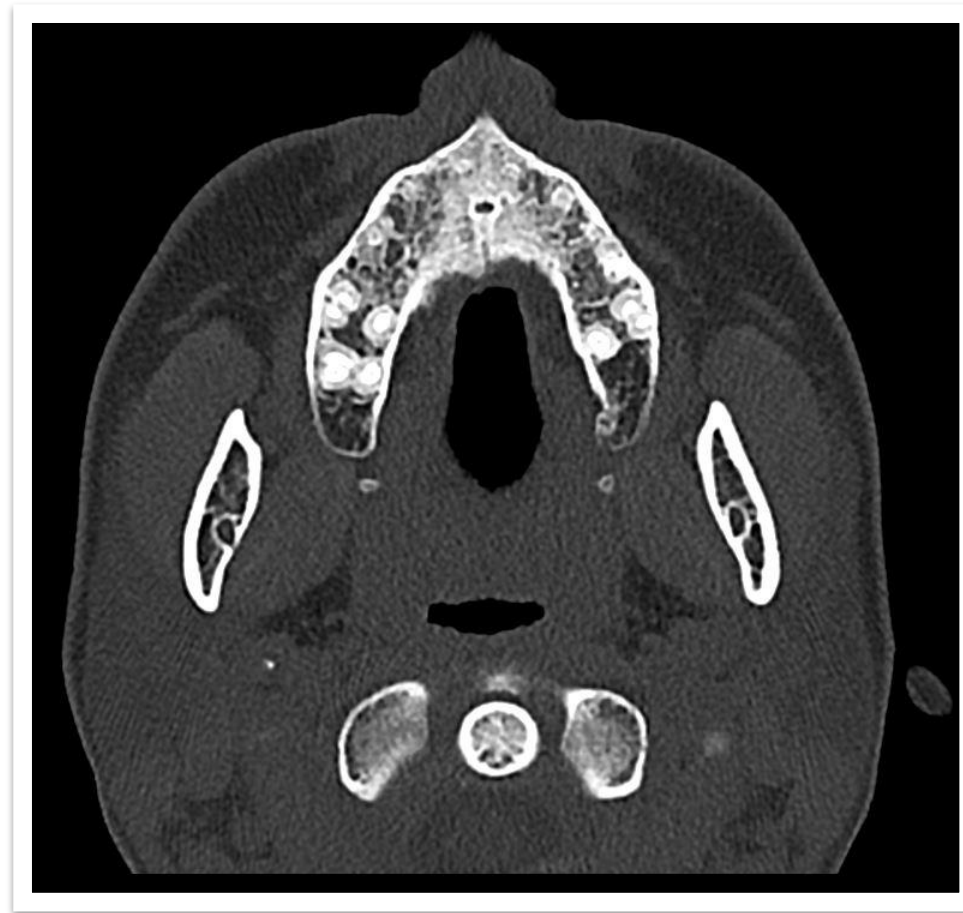### TC DE SENOS PARANASALES SIN CONTRASTE

- Perforación del septum nasal (porción cartilaginosa como ósea).
- Discontinuidad de la pared medial de los senos maxilares con engrosamiento mucoso perimetral.



## HALLAZGOS IMAGENOLÓGICOS

- Solución de continuidad de morfología oval en paladar duro.
- Comunicación entre cavidad oral y nasal.
- Pérdida de las estructuras correspondientes a cornetes medios e inferiores.



## DISCUSIÓN

La **cocaína** es un potente vasoconstrictor que disminuye el flujo sanguíneo y puede producir necrosis. Los adulterantes empleados en la droga (talco o anfetaminas), actúan como irritantes químicos de la mucosa ocasionando inflamación y ulceración.

El contacto frecuente y repetitivo con las mucosas puede producir destrucción osteo-cartilaginosa extensa del tabique medio nasal, las coanas, las paredes de los senos paranasales y la bóveda palatina.

En el **diagnóstico diferencial** de los procesos destructivos de la línea media centrofacial se deben considerar los de etiología traumática, infecciosa (mucormicosis, tuberculosis), inflamatoria (granulomatosis de Wegener) y neoplásica (linfoma de células T/NK). Por esta razón, los antecedentes clínicos, los exámenes de laboratorio e imagenológicos cobran gran importancia.

### Hallazgos por TC:

- Perforación del tabique nasal con formación de una cavidad única entre las fosas nasales.
- Engrosamiento mucoso de los senos paranasales.
- Obstrucción de los orificios de drenaje.
- Destrucción de la pared posteromedial de los senos maxilares y de las alas nasales.
- Presencia de fístula nasopalatina.

## CONCLUSIÓN

La destrucción de estructuras osteocartilaginosas a nivel medio-facial es una complicación poco frecuente de los consumidores activos de cocaína. La TC resulta fundamental para valorar la extensión de las lesiones, detectar compromiso de otras estructuras y la presencia de patología inflamatoria sinusal asociada, de esta manera permite una planificación terapéutica adecuada.

## BIBLIOGRAFIA

- Medina, R., Espinós, M. A., Bartumeus, P., Tamarit, J. M., & Vilar, J. *Perforación del tabique nasal en consumidores de cocaína: importancia de la tomografía computarizada*. Radiología. 2009; 51(1), 90–92. doi:10.1016/s0033-8338(09)70411-4
- García-Huidobro N. Francisco, Rosenbaum F. Andrés, Cabello E. Pablo, Bravo-Grau Sebastián, Waissbluth A. Sofía. *Extensa lesión necrotizante de la línea media inducida por uso de cocaína*. Rev. Otorrinolaringol. Cir. Cabeza Cuello [Internet]. 2020 Dic; 80( 4 ): 502-508.